

機械学習に基づく大規模な CT 画像データベースからの複数の臓器位置の自動検出と性能評価

守田 翔一[†] 周 向榮^{††} 陳 華岳^{†††} 原 武史^{††} 姜 慧研^{††††} 横山 龍二郎^{††}
兼松 雅之^{††††††, ††††††} 星 博昭^{††††††††} 藤田 広志^{††}

[†] 岐阜大学工学部応用情報学科 〒501-1194 岐阜県岐阜市柳戸 1-1

^{††} 岐阜大学大学院医学系研究科再生医科学専攻知能イメージ情報分野 〒501-1194 岐阜県岐阜市柳戸 1-1

^{†††} 岐阜大学大学院医学系研究科病体制御学講座解剖学分野 〒501-1194 岐阜県岐阜市柳戸 1-1

^{††††} 中国東北大学ソフトウェア学部 中国瀋陽市

^{†††††} 岐阜大学医学部附属病院放射線部 〒501-1194 岐阜県岐阜市柳戸 1-1

^{††††††} 岐阜大学医学部附属病院放射線科 〒501-1194 岐阜県岐阜市柳戸 1-1

^{††††††††} 岐阜大学大学院医学系研究科腫瘍制御学講座放射線医学分野 〒501-1194 岐阜県岐阜市柳戸 1-1

E-mail: [†] morita@fjt.info.gifu-u.ac.jp

あらまし 本研究ではアンサンブル学習とパターンマッチングによる物体検出と 3 次元空間への投影により、複数の臓器に対して汎用的な臓器位置を検出する手法について提案する。撮影条件が異なる CT 画像データベースに対し 11 臓器を検出する実験を行った。自動検出の性能は目視による評価と数量的評価によって評価した。全臓器の TP の平均は 0.95 となった。また、解像度の補正と回転を加えることで検出性能が向上した。

キーワード CT 画像, 臓器位置, アンサンブル学習, パターンマッチング, 複数臓器

Multi-organ localizations on a large number of CT images by using machine learning and its performance evaluations

Shoichi MORITA[†] Xiangrong ZHOU^{††} Huayue CHEN^{†††} Takeshi HARA^{††}
Huiyan JIANG^{††††} Ryujiro YOKOYAMA^{††} Masayuki KANEMATSU^{††††††, ††††††}
Hiroaki HOSHI^{††††††††} and Hiroshi FUJITA^{††}

[†] Department of Information Science, Faculty of Engineering, Gifu University 1-1 Yanagido, Gifu, 501-1194 Japan

^{††} Department of Intelligent Image Information, Division of Regeneration and Advanced Medical Sciences, Graduate School of Medicine, Gifu University, 1-1 Yanagido, Gifu 501-1194, Japan

^{†††} Department of Anatomy, Division of Disease Control, Graduate School of Medicine, Gifu University 1-1 Yanagido, Gifu, 501-1194 Japan

^{††††} Software College, Northeastern University, Shenyang, China

^{†††††} Department of Radiology Services, Gifu University Hospital, 1-1 Yanagido, Gifu 501-1194, Japan

^{††††††} Department of Radiology, Gifu University Hospital, 1-1 Yanagido, Gifu 501-1194, Japan

^{††††††††} Department of Radiology, Division of Tumor Control, Graduate School of Medicine, Gifu University, 1-1 Yanagido, Gifu 501-1194, Japan

E-mail: [†] morita@fjt.info.gifu-u.ac.jp

Abstract In this study, we propose an approach to accomplish general localization of the different inner organ regions on 3D CT scans using object detections by pattern matching and the majority voting technique. In the experiment, we localized 11 organs from CT image databases scanned difference condition. Moreover we showed the performance evaluation of automatic localization by quantitative evaluation and visual assessment. The average of TP of all organs was 0.95. Furthermore, the detection performance was increased by adding interpolation of resolution and rotation at images.

Keyword CT images, Organ localization, Ensemble learning, Pattern matching, Multi organ

1. はじめに

現在, CT 撮像装置は広く臨床の場で用いられているが, 最近のマルチスライス CT 装置の性能の向上により, 従来のヘリカル CT 装置と比較して, 最大約 10 倍の高速撮像が可能となった. また, 広範囲を薄いスライス厚で撮像できるようになり, 直径数ミリの小さい病変をも描写可能となった. そのため, 病巣の早期発見が可能となるなど, CT 画像の診断能は格段に進歩した. しかし, より広範囲でより薄いスライス厚になるにつれ, 読影する医師は数千枚にも及ぶ CT 画像を読影することになり, 医師の負担増大が問題となっている. そのため, 計算機を利用したコンピュータ支援診断(computer-aided diagnosis : CAD)システムの開発が大きく期待されている[1].

また, 医用画像に関連する研究の基礎は, 解剖学的構造の自動認識であり, 解剖構造の認識は, 基本的に多数の構造物の位置検出である. 位置検出ができれば, 領域の自動抽出も簡単になるため, 世界中で CT 画像からの臓器位置の自動検出の研究が行われおり, 現在は, 機械学習による臓器位置の自動検出が主流である[2][3]. 以前, 我々は Axial, Coronal, Sagittal の 3 方向の 2 次元画像で学習と検出を行い, 検出結果を 3 次元空間に投影することで手入力された臓器を囲んでいる Bouding-Box(以下 BOX とする)を検出する手法を提案した[4]. しかし, この手法は, 入力画像が等方性であり空間解像度が学習サンプルに用いた CT 画像の空間解像度に近く, 対象臓器の傾きが学習サンプルとほぼ変わらないという条件を満たさない場合, 2 次元画像での臓器検出に失敗する可能性があり, 3 方向のうち 2 方向の 2 次元画像で臓器が検出されなければ, BOX が作成できないという問題点がある.

そこで, 2 次元画像での臓器検出を行う前に, 空間解像度の補正を行い, 3 方向のうち少なくとも 1 つの方向で検出に失敗した場合は, 2 次元画像を回転させて臓器検出を行い, その検出結果を投影に利用する. この改善法により, 入力画像が非等方性である場合や, 腎臓のように臓器の傾きにばらつきがある臓器でも, 臓器位置を安定して検出できる可能性がある.

本研究では, 手入力された BOX を用いてアンサンブル学習を行い, パターンマッチングによって 2 次元 CT 画像から臓器領域を検出し 3 次元に投影して BOX を作成する. 学習アルゴリズムは Ada-boosting を用いる. また, 臓器を識別するための特徴量としては LBP と Haar-like features を用いる. BOX の中心位置と大きさの決定については, 3 方向の検出結果を 3 次元空間に投影し, 1 番重なっている領域の中心位置を BOX

の中心位置とし, この中心位置を含む 2 次元の検出結果から頂点座標を集計し, 座標の最頻度から BOX の大きさを決定する. また, 従来法と改善法を撮影条件が異なる 2 つの CT 画像データベースに適用して, 従来法と改善法, 2 つの CT 画像データベースの検出性能の評価を行う.

2. 方法

提案法の処理の概要を Fig. 1 に示す. 具体的には, 3 方向の手入力された BOX の内部と BOX 以外のスライスをそれぞれ正解サンプル, 背景サンプルとしてアンサンブル学習を行い, 3 方向の識別器を作成する. 入力画像を固定解像度の等方性に補間し, 3 方向の全スライスにおいて臓器と背景の識別を行う. この際, 3 断面の画像を回転させて同じように全スライスの識別を行う. 最後に, 3 方向すべて臓器を検出できていたら 3 方向のみで, 少なくとも 1 つの方向で検出した場合は回転させた画像の検出結果を加えて 3 次元空間に投影して BOX の中心位置と大きさを決定する.

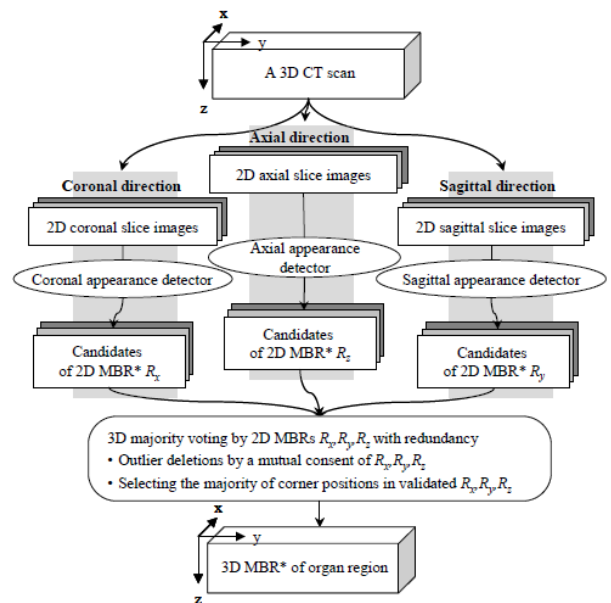


Fig. 1 臓器位置の自動検出処理の概要

2.1. アンサンブル学習

前段階として, 手動で臓器の位置を BOX で抽出する. Axial, Coronal, Sagittal の各断面の全スライスを正解サンプルとする(Fig. 2). そして, CT 画像の 3 断面の BOX が存在しないスライスを背景サンプルとする. 臓器と背景の識別エラーを最小化するように, LBP と Haar-like features の中から有効な特徴量を選択しながら識別器を作成する. 学習アルゴリズムは Ada-boosting を用いる.

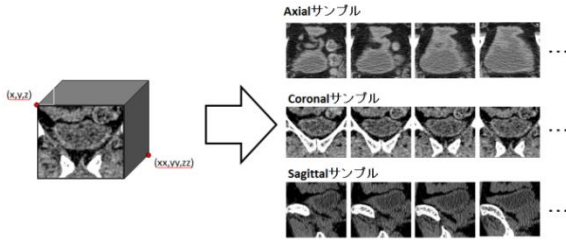


Fig. 2 学習における正解サンプル

2.2. パターンマッチングによる検出

従来法では, Axial, Coronal, Sagittal の各断面の全スライスにおいてパターンマッチングによる臓器と背景の識別を行う. そして, 臓器であると検出されたものを臓器の候補領域とする. 改善法では, 線形補間を用いて入力画像を固定空間解像度に補間を行う (Fig. 3). また, 3 断面のすべてのスライスを回転させて識別を行う.

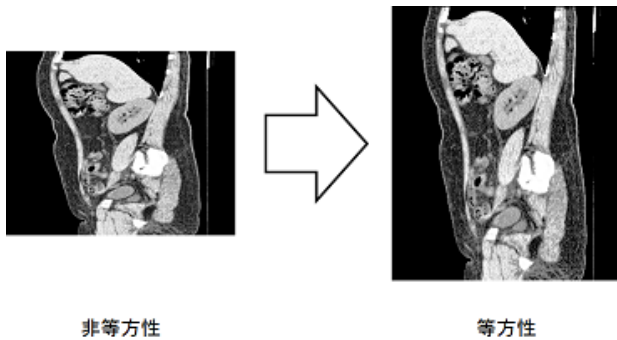


Fig. 3 CT 画像の空間解像度の補正

2.3. 3次元空間への投影

従来法では, Axial, Coronal, Sagittal の各断面の検出結果の候補領域を 3次元空間に投影して, 候補領域の一番重なっている領域の中心位置を BOX の中心位置とする. そして, 中心位置を通る 3断面の 2次元の検出結果から頂点座標を集計し, 座標の最頻値から BOX の大きさを取得する (Fig. 4). 改善法では, 3方向の 2次元画像から臓器の検出を行う際に, 少なくとも 1つの方向で検出に失敗した場合は, 候補領域を 3次元空間に投影する前に回転させた画像での候補領域を投影する.

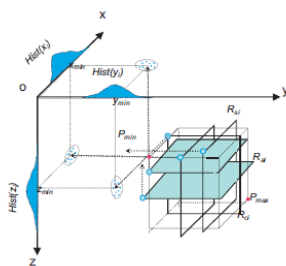


Fig. 4 投影による BOX の大きさの取得

3. 実験

本稿では, 従来法[4]と改善法を用いて左右肺, 心臓, 肝臓, 胆嚢, 胃, 脾臓, 左右腎臓, 膀胱, 膀胱の臓器位置の自動検出と性能評価を行った. 学習症例には, 岐阜大学附属病院で撮影された体幹部 CT 画像を用いた. テスト症例には, 学習症例とは別の岐阜大学附属病院で撮影された体幹部 CT 画像データベース(以下 DB1 とする)と, 計算解剖学グループ[5]により共有されている CT 画像データベース(以下 DB2)を用いた.

DB1 は, GE ヘルスケア社製の LightSpeed 16 で撮像された体幹部画像であり, 濃度分解能は 12 [bit], 画像のマトリックスサイズは 512×512 [voxel], 解像度は 0.625 [mm], スライス間隔は 0.625 [mm] の等方性画像である. また, 造影と非造影が混在している. DB2 は, 東芝社製 Aquilion で撮像された首~肺, 肝臓~下全部, 肝臓~腎臓, 首~腎臓, 首~肝臓, 肝臓~骨盤, 体幹部の画像であり, 濃度分解能は 12 [bit], 画像のマトリックスサイズは 512×512 [voxel], 解像度は 0.625-1.148 [mm], スライス間隔は 1.00 [mm] の非等方性画像である. また, 造影と非造影が混在している. Fig. 5 に本データベースの画像を示す. また, DB1 と DB2 の実験対象となる臓器名と症例数をそれぞれ Table 1 と Table 2 に示す.

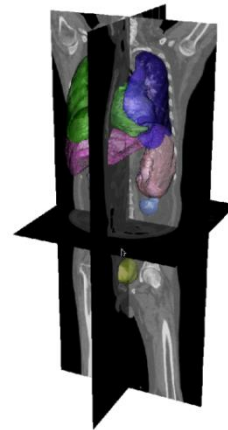


Fig. 5 3次元 CT 画像データベースの一例

Table 1 DB1 の対象の臓器と症例数

臓器	右肺	左肺	心臓	肝臓	胆嚢	胃
テスト	98	98	27	117	118	32
学習	300	300	299	300	283	297
臓器	脾臓	右腎臓	左腎臓	膀胱	膀胱	
テスト	115	120	122	34	29	
学習	290	286	273	294	294	

Table 2 DB2 の対象の臓器と症例数

臓器	右肺	左肺	心臓	肝臓	胆嚢	胃
症例数	98	98	27	117	118	32
臓器	脾臓	右腎臓	左腎臓	膵臓	膀胱	
症例数	115	120	122	34	29	

評価方法は、目視による評価と手入力との誤差による数値的評価で行った。目視による評価は、自動検出された BOX の中心位置の Axial, Coronal, Sagittal の画像を目視で確認し、BOX 内に対象臓器領域の 2/3 以上が収まっており、かつ BOX の中心位置と対象臓器領域の中心位置とのずれが対象臓器領域の大きさの 1/2 より小さい症例を検出成功とした (Fig. 6)。誤差は、手入力と自動検出との体積誤差と中心位置誤差を利用した。なお、胆嚢や膀胱などの臓器の形状が変化する臓器があるため、正規化を行って誤差が臓器の大きさに影響しないようにした。式は以下の通りである。

$$\text{体積誤差} = \frac{|V2-V1|}{V1} \quad (1)$$

(手入力の体積 : V1, 自動検出の体積 : V2)

$$\text{中心位置誤差} = \frac{\sqrt{(P2.x-P1.x)^2+(P2.y-P1.y)^2+(P2.z-P1.z)^2}}{\sqrt{(xx-x)^2+(yy-y)^2+(zz-z)^2}} \quad (2)$$

(手入力の中心位置 : P1(x,y,z), 自動抽出の中心位置 P2(x,y,z), 手入力の BOX の 2 点(x,y,z)(xx,yy,zz))

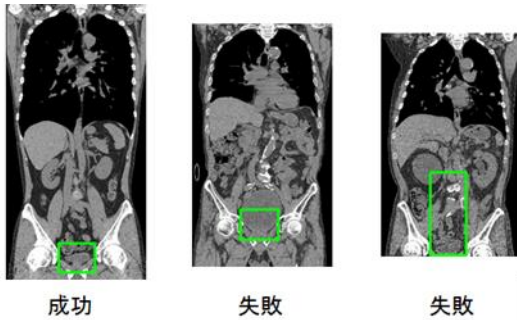


Fig. 6 目視による評価基準

4. 結果と評価

4.1. 目視による評価

2つの CT 画像データベースの 11 の臓器に対して従来法 [4] と改善法を適用した。そして、DB1 と DB2 の改善法の性能評価を行い、空間解像度が非等方性である DB2 の従来法と改善法の性能評価を行った。目視による評価については、先ほどの評価基準を満たしており検出に成功している症例を TP, 検出基準を満たしておらず対象臓器領域から大きくずれた症例を FP, 臓器が存在しないと誤って判断され BOX が作成されなかった症例を FN とする。DB1 の改善法の TP, FP, FN を Table 3 に示す。また、DB2 の改善法の TP, FP, FN

と従来法との向上差を Table 4 に示す。さらに、Fig. 7 に通常症例で検出できた症例、異常症例で検出できた症例、検出に失敗した症例の例を示す。

Table 3 DB1 の目視の評価結果

臓器	右肺	左肺	心臓	肝臓	胆嚢	胃
TP	1.00	1.00	0.96	0.98	0.84	0.94
FP	0.00	0.00	0.04	0.02	0.16	0.06
FN	0.00	0.00	0.00	0.00	0.00	0.00
臓器	脾臓	右腎臓	左腎臓	膵臓	膀胱	
TP	0.90	0.98	0.97	0.82	0.97	
FP	0.10	0.01	0.02	0.18	0.03	
FN	0.00	0.01	0.01	0.00	0.00	

Table 4 DB2 の目視の評価結果(従来法 [4] との差)

臓器	右肺	左肺	心臓	肝臓	胆嚢	胃
TP	1.00	1.00	0.96	0.99	0.88	0.91
	(0.02)	(0.01)	(0.00)	(0.01)	(0.02)	(0.00)
FP	0.00	0.00	0.04	0.01	0.11	0.09
	(0.01)	(0.01)	(0.00)	(0.01)	(0.01)	(0.00)
FN	0.00	0.00	0.00	0.00	0.01	0.00
	(0.01)	(0.00)	(0.00)	(0.00)	(0.01)	(0.00)
臓器	脾臓	右腎臓	左腎臓	膵臓	膀胱	
TP	0.97	1.00	1.00	0.88	0.93	
	(0.04)	(0.19)	(0.12)	(0.00)	(0.03)	
FP	0.03	0.00	0.00	0.12	0.07	
	(0.03)	(0.00)	(0.01)	(0.00)	(0.00)	
FN	0.00	0.00	0.00	0.00	0.00	
	(0.01)	(0.19)	(0.11)	(0.00)	(0.03)	

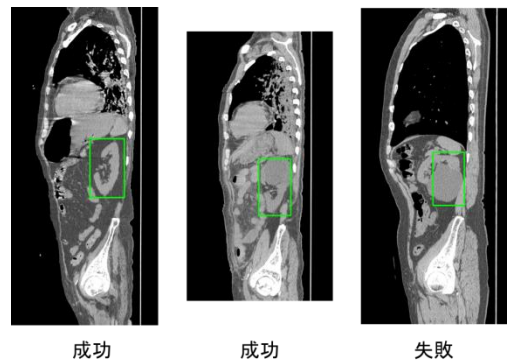


Fig. 7 検出結果例

4.2. 数値的評価

改善法を適用した DB1 と DB2 の臓器位置の検出に成功した症例の対象臓器領域との誤差を求めた。DB1 の体積誤差と中心位置誤差の平均と標準偏差を Table 5 に示す。また、DB2 の体積誤差と中心位置誤差の平均と標準偏差を Table 6 に示す。

Table 5 DB1 の数量的評価による誤差

臓器		右肺	左肺	心臓	肝臓	胆嚢	胃
体積誤差	平均	0.12	0.14	0.14	0.19	3.05	0.54
	標準偏差	0.13	0.12	0.10	0.16	3.52	0.46
中心位置誤差	平均	0.03	0.03	0.05	0.05	0.14	0.08
	標準偏差	0.02	0.02	0.03	0.03	0.09	0.04
臓器		脾臓	右腎臓	左腎臓	膵臓	膀胱	
体積誤差	平均	0.32	0.28	0.26	0.42	0.65	
	標準偏差	0.31	0.26	0.20	0.43	0.66	
中心位置誤差	平均	0.07	0.03	0.03	0.11	0.08	
	標準偏差	0.04	0.03	0.02	0.05	0.03	

Table 6 DB2 の数量的評価による誤差

臓器		右肺	左肺	心臓	肝臓	胆嚢	胃
体積誤差	平均	0.11	0.10	0.25	0.19	3.86	0.17
	標準偏差	0.07	0.07	0.09	0.16	7.27	0.11
中心位置誤差	平均	0.03	0.03	0.04	0.06	0.14	0.07
	標準偏差	0.02	0.01	0.03	0.03	0.10	0.03
臓器		脾臓	右腎臓	左腎臓	膵臓	膀胱	
体積誤差	平均	0.34	0.31	0.29	0.11	0.19	
	標準偏差	0.33	0.21	0.18	0.07	0.36	
中心位置誤差	平均	0.06	0.03	0.02	0.10	0.06	
	標準偏差	0.03	0.02	0.02	0.04	0.03	

5. 考察

膵臓と胆嚢以外の臓器は DB1 と DB2 共に TP が 9 割を超えた。胆嚢に関しては、大きさに個人差が大きいので 2 次元画像での検出の際にうまく検出できないことが原因と考えられる。膵臓に関しては、傾きが大きく BOX を占める膵臓の割合が小さくなってしまい、膵臓以外の臓器が BOX に入り込んでしまうことが原

因と考えられる。どちらの臓器も画素値の情報だけでは検出が難しいと言える。

空間解像度が等間隔ではない DB2 の CT 画像に改善法を適用した結果、右腎臓の TP が大幅に向上した。従来法の DB2 の右腎臓の TP が DB1 の右腎臓の TP と比べて低かった原因として、空間解像度や臓器の傾きのばらつきがあり、学習サンプルである DB1 の右腎臓は異常症例が存在し、DB2 の右腎臓は正常症例であるため、パターンマッチングで検出できなかったと考えられる。改善法を適用することで、2 次元画像での検出の際に探索の範囲が広がり、検出に成功する 2 次元画像が増えたため、TP が向上したと考えられる。

現在、胆嚢と膵臓の TP が他の臓器に対して低いので、胆嚢に関しては自動検出を行う際に自動検出された肝臓の位置情報を利用して胆嚢の位置を推定し、これを事前情報として用いる実験を行っている。肝臓を利用することにより胆嚢の検出性能の向上を確認した。

6. まとめ

撮影条件が異なる CT 画像データベースに改善法を適用した。胆嚢と膵臓以外の臓器に関しては TP が 9 割を超えた。全臓器の TP の平均は 0.95 となった。また、改善法による検出性能の向上を確認した。今後は臓器の相対位置を利用した位置検出を行う必要がある。

7. 謝辞

本研究の一部は、科学研究費進歩学術領域研究(課題番号 21103004)、文部科学省科学研究費補助金(基盤研究 C23500118)によって行われました。

文 献

- [1] 土井邦雄, “CAD 開発における国際的歴史と実用化の世界情勢”, INNERVISION, vol.16, no.10, pp.1-4, Oct. 2004.
- [2] Y. Zheng, B. Georgescu, and D. Comaniciu, “Marginal space learning for efficient detection of 2D/3D anatomical structures in medical images”, Information Processing in Medical Imaging, vol.5636, pp.411-422, July.2009
- [3] A. Criminisi, J. Shotton, and S. Bucciarelli, “Decision forests with long-range spatial context for organ localization in CT Volumes”, MICCAI Workshop on Probabilistic Models for Medical Image Analysis (MICCAI-PMMIA), 2009
- [4] X. Zhou, S. Yamaguchi, X. Zhou, H. Chen, T. Hara, R. Yokoyama, M. Kanematsu, and H. Fujita, “Automatic organ localizations on 3D CT images by using majority-voting of multiple 2D detections based on local binary patterns and Haar-like features”, Proc. of SPIE Medical Imaging 2013: Computer-Aided Diagnosis, vol.8670, 86703A-1 - 86703A-7, Feb.2013
- [5] “医用画像に基づく計算解剖学の創成と診断・治療支援の高度化”, <http://comp-anatomy.org/wiki/>